Lane Medical Library

Aus dem Pathologischen Institut der Universität München.
Direktor: Geheimrat Professor Dr. M. Borst.

Über einen Fall von lobärer käsiger Pneumonie des rechten Oberlappens

im Anschluß an eine subpleural sich ausbreitende lymphogene Tuberkulose mit wabenartiger subpleuraler Kavernenbildung.

INAUGURAL-DISSERTATION
zur
Erlangung der Doktorwürde
in der gesamten Medizin
verfaßt und einer
Hohen Medizinischen Fakultät
der
Bayerischen Ludwig-Maximilians-Universität zu München

vorgelegt von
MATHILDE FISCHER
aus Schwandorf.

19 NOLTE 34

DISSERTATIONS-VERLAG G. H. NOLTE DÜSSELDORF

Gedruckt mit Genehmigung der Medizinischen Fakultät der Bayerischen Ludwig-Maximilians-Universität zu München

Referent: Geheimrat Professor Dr. M. Borst.

Tag der mündlichen Prüfung: 21. Dezember 1933.

Seit der Entdeckung des Tuberkuloseerregers durch Robert Koch (1882) und dem folgenden Ausbau der Methoden zur mikroskopischen Darstellung des Tuberkelbazillus im Gewebe und Sputum eröffneten sich der Medizin in der Erforschung der Tuberkulosekrankheit neue und tiefere Wege, die zur Erkennung von bisher unklaren oder unbekannten Krankheitsbildern führten. Man entdeckte so die ungeheuere Vielfältigkeit dieser Erkrankung in ihrem Verlauf und ihrem morphologischen Substrat und suchte dann unter der Fülle der verschiedenen Krankheitserscheinungen nach dem „roten Faden", nach einheitlichen Gesichtspunkten um aus ihnen heraus die Art des klinischen Geschehens und die Art der pathologischen Veränderungen zu verstehen.

K. E. Ranke brachte eine grundlegende Erkenntnis über die Gesetzmäßigkeiten des Tuberkuloseablaufs in seinem immunbiologischen System, das heute noch in seinen Grundzügen von vielen Pathologen anerkannt wird und bis jetzt noch durch kein umfassenderes und klareres ersetzt werden konnte. Bei dieser Betrachtungsweise wurde deutlich der innere Zusammenhang zwischen Morphologie und immunbiologischem Krankheitsgeschehen erfaßt.

Auch alle anderen, auch die neueren Betrachtungsweisen (siehe Kaufmann, Tendeloo, Blumenberg), die sich gegen die einseitige Betonung des systematischen Immunitätsablaufs wenden und andere Faktoren für die Pathogenese mehr ins Licht setzen, brauchen die Morphologie als erste Grundlage. Es soll daher der nachstehende eigenartige Tuberkulosefall zuerst klinisch und rein morphologisch beschrieben werden und dann soll versucht werden zu einer Deutung nach unseren derzeitigen Ansichten und Kenntnissen über die Tuberkulose zu gelangen.

Die Diagnose „Tuberkulose" konnte erst nach der histologischen Untersuchung und dem mikroskopischen Bazillennachweis gestellt werden.

Die Einsicht in die Krankengeschichte verdanke ich der Freundlichkeit des Direktors der II. medizinischen Universitätsklinik, Herrn Geheimrat v. Müller.

Anamnese: 52jähriger Vertreter. Vater mit 60 Jahren an Lungentuberkulose gestorben. Patient war nur in den letzten Tagen mit ihm zusammen. Übrige Familienanamnese o. B. Eigene Anamnese: Nie Lungen- oder Rippenfellentzündung. Immer gesund; nur seit 30 Jahren immer flüssigen, höchstens dünnbreiigen Stuhl. Patient kann sich nicht erinnern, ob der Stuhl allmählich so geworden ist oder ob diese Beschaffenheit sich nach einer Krankheit eingestellt hat. In seiner Leistungsfähigkeit fühlt er sich dadurch nicht beeinträchtigt. Erst vor 1½ Jahren Nachlassen der Leistungsfähigkeit. Er fühlte sich schwach, ohne eigentlich einen rechten Grund dafür angeben zu können. Vor

1 Monat erkrankte er dann plötzlich mit Appetitlosigkeit, Erbrechen und Durchfall. Er war so elend, daß er nicht mehr stehen konnte. Der Arzt behandelte ihm mit Tierkohle und nach einer Woche konnte er wieder auf Reisen gehen. Am 2. 5. 31 wurde er jedoch wieder außerordentlich elend, konnte sich nicht mehr auf den Beinen halten und fühlte sich sehr heiß. Gefröstelt hat er nicht, auch war weder Husten noch Auswurf vorhanden. Nikotin: etwa 30 Zigaretten im Tag, Alkohol: 6 Glas Bier täglich. Inf. ven. negatur.

Status praesens: Der Patient liegt mühsam atmend mit blaubräunlichem Gesicht im Bett, Fingerglieder blitzblau; bei der geringsten Anstrengung beängstigende Atemnot. Kein Ikterus, keine Oedeme, kein Exanthem. Kopf: ohne pathologischen Befund. Thorax: ziemlich rasche, oberflächliche Atmung (40/min.). Beide Seiten dehnen sich nur mäßig, aber gleichmäßig aus, doch erscheint die rechte Thoraxhälfte etwas kleiner als die linke. Lungengrenzen: hinten 11. Brustwirbel, bds. gleich. Geringe Zwerchfellverschieblichkeit. Abschwächung des Klopfschalls über dem rechten Oberlappen; hier abgeschwächtes Vesikuläratmen; manchmal vereinzelte, klingende, mittel- und feinblasige R. G. Herzgrenzen normal, Töne rein, regelmäßig, 120/min. RR 115 / 75. Abdomen weich, gut eindrückbar. Leber nicht vergrößert, Milz bei tiefer Inspiration deutlich zu tasten, weich, perkutorisch deutlich vergrößert. Nierengegend frei. Nervensystem und Extremitäten o. B. Röntgenbefund: in der rechten, oberen Lunge eine Verschattung, die in der Höhe der 3. Rippe vorne mit der Lappengrenze horizontal abgesetzt ist. Im 2. l.c.r. eine große, zusammenhängende Verdichtung, die medial bis zur Basis der Spitze zieht. Im 1. l.c.r. scheinen einige Aufhellungsbezirke beisammen zu liegen. Linke Lunge hell. Der Hilus mit alten Kalkherden durchsetzt. Röntgendiagnose: infiltrativer Prozeß über der rechten oberen Lunge mit fraglichen Einschmelzungsherden. Bakteriologische Untersuchung des Sputums: original Ziehlpräparat: Tbc. negativ, massenhaft gram positive Coccen. Kultur: Mischflora von Staphylococceus aureus anhaemolyticus und wenig haemolysierende Streptococcen. In Stuhl und Urin keine pathologischen Keime. Blutbild: Hgl. 99%, Ery. 5,3 Mill. Leukopenie von 3200, Lymphopenie, geringe Linksverschiebung. Urin: Alb. op. Sach. negativ, Aldehyd k (/), w + Diazo (positiv), Sediment: reichlich Nierenepithelien, Leukocyten, vereinzelt Erythrocyten. Verlauf: Continua zwischen 39.3 und 40.6, Puls zwischen 110 und 120. Absinken der Leukocyten. WaR. negativ. Exitus 9 Tage nach dem akuten Krankheitsbeginn. Klinische Diagnose: Abscedierende Oberlappenpneumonie rechts, Herzinsuffizienz.

Die im Pathologischen Institut der Universität München vorgenommene Sektion ergab folgenden Befund:

Große, magere Leiche. Livide Verfärbung des Gesichts. Bei Eröffnung der Brusthöhle findet man die Organe in gehöriger Lage. Der rechte Lungenunterlappen ist leicht mit der Pleura parietalis verwachsen. In den Brusthöhlen keine Flüssigkeitsansammlung. In der costalen Pleura über dem rechten Oberlappen mehrere diffuse, kleine Blutaustritte. Die Oberfläche des rechten Oberlappens ist stark gerötet, die Pleura hat dort ihren spiegelnden Glanz verloren. An einzelnen Stellen Einsenkungen unter das allgemeine Niveau. Auf dem rechten Unterlappen einige fibröse Stränge. Oberfläche der linken Lunge intakt. Im rechten Mittel- und linken Oberlappen nichts Pathologisches. Auf den Schnittflächen beider Unterlappen peribroncheale, die Schnittfläche überragende Verdichtungen. Auf der Schnittfläche des rechten Oberlappens sieht man subpleural ein wabiges System von Cysten, das unter der ganzen Pleura verbreitet ist. Die Cysten sind mit Eiter gefüllt. Im übrigen ist der rechte Oberlappen

diffus infiltriert; er ist graurötlich gefärbt, von leberartiger Konsistenz und glatter Schnittfläche. Die Infiltration nimmt im caudalen Drittel des Oberlappens allmählich ab; dort ist das Lungengewebe dunkelrot, teilweise lufthaltig. Peribronchialdrüsen rechts entzündlich verdickt, Peritrachealdrüsen o. B. Im Herzbeutel geringe Mengen klarer, heller Flüssigkeit. Das Herz ist normal groß. Am freien Rand der Mitralsegel kleine, sackartige Erweiterungen. Die Sehnenfäden dünn, nicht verwachsen. An den Ansatzstellen der Aortenklappen kleine, gelbe, beetartige Einlagerungen; im absteigenden Teile Defekte. Herzmuskel o. B. Die Herzkranzgefäße starr, überragen die Schnittfläche. Tonsillen leicht vergrößert, in der Tiefe Pfröpfe. Der lymphatische Apparat des Schlundes ist gerötet. Auf einem Stimmband kleine, punktförmige Epithelverdickungen, ein größerer Defekt. Die Milz ist sehr groß, weich, dunkelrot. Die Leber ist von normaler Größe, Farbe und Konsistenz. In der Gallenblase drei kirschkerngroße, dunkelbraune Steine; die Schleimhaut der Gallenblase nicht pathologisch verändert, samtartig; Gallenwege gut durchgängig. Magen, Duodenum und Pankreas ohne Befund. Die Nebenniere läßt deutliche Schichtung in Mark und Rinde erkennen. Die Nieren sind ziemlich groß, die Kapseln lassen sich schwer abziehen; neben gröberen Einziehungen der Oberfläche sieht man eine feinhöckerige Granulierung; die Rinde ist etwas verschmälert; Nierenbecken nicht erweitert; Blasen und Ureterenschleimhaut zart. Darm und Genitalien o. B. Pathologisch-anatomische Diagnose: Zentrale, kruppöse Pneumonie mit zahlreichen, subpleuralen Abcedierungen des rechten Oberlappens. Bronchitis, Tracheitis. Herzdilation. Infarktnarben in den Nieren. Artieriolosklerotische Schrumpfnieren, Atherosklerose +++ der Aorta und Aortenklappen, sowie der Kranzgefäße. Infektiöse Milzschwellung.

Wie ich oben schon erwähnte, führte erst die histologische und bakteriologische Untersuchung zu der richtigen Diagnose: lobäre, verkäsende Pneumonie mit subpleuralen Einschmelzungsherden. Das makroskopische Bild war in der Tat sehr eigenartig und von den sonstigen Tuberkulosebefunden abweichend. Es folge zunächst die makroskopische und dann die mikroskopische Beschreibung.

Makroskopische Beschreibung:

Bei Betrachtung des normal geformten Oberlappens fiel zunächst sein starres Aussehen und die Farbtönung der Pleura auf. Diese zeigte die der Lungenoberfläche eigene Anthrakosemarmorierung, nur traten hier die grauschwarzen Grundtöne sehr deutlich und großflächig neben auffallend hellen Stellen hervor. Vorwiegend in letzteren lagen regellos verstreut rote Flecken — Blutextravasate — von verschiedener Größe und Form, wenig die Oberfläche überragend. Manche Stellen der Pleura, vorwiegend die tief anthrakotischen Flächen erschienen eingesunken und bei der Betastung fiel auch der Fin-

ger wie in eine kleine, mit einem Tuch überdeckte Grube. Die weißen Stellen der Pleura fühlten sich hart elastisch an; die übrigen Teile der Lunge, besonders die mehr caudal gelegenen waren etwas weicher, doch nicht der normalen Lungenkonsistenz entsprechend. Die Pleura hatte an fast allen Stellen ihren spiegelnden Glanz verloren und war mit zarten, weißlichen Fibrinschleiern bedeckt, die sich abstreifen ließen.

Auf annähernd parallelen, leicht gegen den Hilus zu gerichteten Längsschnitten durch den ganzen Oberlappen zeigte sich auf jeder Schnittfläche ein gleichartiges Bild: dicht unter der Pleura läuft eine 1—2 cm breite Zone von gleichartig aussehenden Hohlräumen, die auf größere Strecken, besonders in den kranialen Teilen miteinander in Verbindung stehen. Dieses gekammerte Höhlensystem erstreckte sich kleinere subpleurale Strecken freilassend unter der ganzen Pleura des rechten Oberlappens und läßt nur das untere Drittel der den Rippen zugewendeten Pleurafläche, den Interlobärspalt und die infrahilären Pleuraflächen frei. An diese einheitliche und auffallend lokalisierte Kavernenzone schließt sich ohne Grenze, vielmehr den Boden der Hohlräume darstellend, eine zweite Schicht, die in den apikalen Teilen die ganze Breite des Schnittes einnimmt, weiter caudalwärts immer schmäler wird und hier mit zungen- und keilförmigen Fortsätzen sich infarktähnlich im übrigen Lungengewebe absetzt. Diese Zone zeigt verschwommene, weiß-hellrote Farben, ist luftleer und von leberartiger Konsistenz. Manchmal reicht diese Schicht bis dicht an die Pleura heran und diese Stellen entsprechen dann den oben beschriebenen weißen Flächen auf der Pleura. In dem infiltrierten Gewebe finden sich zahlreiche, kleinste, teilweise confluierende Blutpunkte; die Septen heben sich darin deutlich mit stark gefüllten Gefäßen hervor.

Eine dritte Schicht nimmt die caudalen Partien des rechten Oberlappens ein; fast immer deutlich durch lobuläre Septen von der zweiten Schicht abgegrenzt. Es ist dunkelrotes, unvollständig infiltriertes Lungengewebe mit wenig porenartigen Lufträumen, makroskopisch wie erweiterte Alveolen aussehend.

Nähere Beschreibung der Hohlräume, ihrer Wände und des angrenzenden Lungengewebes:

Die subpleuralen Kavernen zeigen eine große Gleichförmigkeit. Nur in den caudalen Partien und weiter hiluswärts trifft man grauglasige Gallertherde, die von der Art der übrigen Hohlräume abweichen. Der vorherrschende Kavernentyp zeigt rundliche oder parallel zur Oberfläche langgestreckte, unregelmäßige Formen von Linsen- bis höchstens Zwetschgenkerngröße; meistens sind die Hohlräume konfluiert; dann haben sich flache, weiter reichende Unterminierungen der Pleura gebildet — die oben schon erwähnten eingesunkenen Teile der Oberfläche; Teile der gefäßführenden Septen stehen noch; sie ziehen säulen- oder kulissenartig von der Pleura zum noch nicht

eingeschmolzenen Lungengewebe, breitbasig kegelförmig in dieses übergehend, während das pleuralgelegene Ende schon zu dünnen Enden abgeschmolzen erscheint. Die Kavernenwand wird von einer sehr verschieden breiten (1—10 mm), weißen, knorpelähnlichen, glattwandigen Nekroseschicht gebildet, die ungefähr und in größeren Umrissen die Form des eingeschmolzenen Hohlraumes wiederholt und sich deutlich gegen die weiß-rötlich infiltrierte Schicht 2 absetzt. Die manchmal papierdünne Pleura über den Hohlräumen sieht meist dreischichtig aus: weiße Innenhaut der Kaverne, schwarze anthrakotische Schicht, weißliche Deckschicht der Pleura. Auch die angeschnittenen, die Karvernen durchziehenden Septen, die oft noch Gefäße erkennen lassen, sind im Zentrum schwarz und außen von einer weißen Schicht umhüllt.

Der Inhalt der Kaverne wird von einer eiterähnlichen, graugelblichen, flüssigen Masse gebildet. Es ist nirgends ein offener Verbindungsweg zum Bronchialbaum zu sehen.

Oft schließen sich an die Kavernenzone weiter hiluswärts oder längs der Oberfläche Teile an, die zwar noch zur Kavernenzone gehören, aber noch nicht bis zur Hohlraumbildung fortgeschritten sind. Die Stelle und Größe der künftigen Kaverne ist schon umrissen, aber das Gewebe scheint noch nicht vollständig verflüssigt, ist vielmehr in allen Stadien des Erweichungsvorganges anzutreffen. So findet man oft pallisadenförmig neben einander, unter der Pleura weiße, mäßig harte, marzipanähnliche, etwa linsengroße Knoten von anthrakotischen Wänden eingeschlossen oder mehr vereinzelt weiter zentral gelegen ebensolche Herde. Im Zentrum der weißen Knoten, die den weiß-nekrotischen Kavernenwänden entsprechen, kann man öfters eine grau-glasige, weiche Masse finden, in deren Zentrum bereits ein winziger Hohlraum entstanden ist.

Wie oben schon erwähnt liegen hiluswärts und in den caudalen, subpleuralen Partien auch rein grau-glasige Gallertherde mit und ohne verflüssigten Mittelpunkt, oft von ganz feinen Fäserchen durchzogen, ohne jede makroskopisch sichtbare, weiße Nekrosewand — nach P a g e l im Henke-Lubarsch'schen Handbuch ein Zeichen überstürzter, hypertoxischer Einschmelzung, wobei die einzelnen Phasen des Verkäsungs- bzw. Erweichungsprozesses überaus rasch aufeinander folgen oder überhaupt übersprungen werden.

Im hinteren oberen Teil des rechten Oberlappens, im Gebiet des Ramus apikalis des dorsalen Astes des Oberlappenbronchus findet man ebenfalls subpleural eine Einschmelzung, die sich aber in Größe und Ausdehnung von den übrigen Hohlräumen unterscheidet. Sie ist ungefähr bohnenkerngroß, zeigt höckerige, nicht so glatte und regelmäßige Wände. Die zum Lungengewebe gerichtete Wand geht ohne Grenze in eine breite, weiße Nekroseschicht über, die schließlich an ein breites, hyperaemisches und haemorrhagisches Lungenseptum grenzt. Bei dieser größten und scheinbar ältesten Kaverne wie

auch bei den sämtlichen anderen Hohlräumen ist makroskopisch kein Zusammenhang mit dem Bronchialbaum feststellbar.

Anschließend an dieses Septum liegt subpleural ein etwa erbsengroßer, keilförmiger Hohlraum, lufthaltig und ohne besonders ausgebildete Wand in nicht infiltrierter Umgebung, makroskopisch wie ein lokales Emphysem aussehend.

In der Lungenwurzel liegen leicht vergrößert die Peribronchialdrüsen, ohne periadenitische Verwachsungen, auf dem Durchschnitt ohne Verkäsung, mit strahligem Anthrakosefleck in der Mitte.

Mikroskopische Beschreibung:

Im mikroskopischen Bild erweisen sich die makroskopisch als einheitlich gesehenen und beschriebenen Gewebsgebiete ebenfalls als Zonen, in denen gewisse gemeinsame Veränderungen zu finden sind und in denen ein gemeinsames Stadium der Erkrankung zu erkennen ist. Nur in der Differenzierung der Kavernen und ihres Mutterbodens ergeben sich feinere Unterschiede.

Noch deutlicher als makroskopisch kann man verfolgen wie mit größeren und kleineren Lungensepten die verschiedensten Zonen scharf gegeneinander abgesetzt sind: auf der einen Seite z. B. schon hochgradige Verkäsung mit Einschmelzung, auf der anderen noch einfache perifokale Entzündung mit Oedem und geringer Alveolardesquamation.

Die wichtigste mikroskopische Feststellung ist aber der Nachweis von zwei verschiedenen tuberkulösen Prozessen in der Lunge: **1. ein älterer, elektiv subpleuraler, proliferativer Prozeß im oberen Drittel der Lunge; 2. ein exsudativ-käsig-pneumonischer Prozeß in den an 1 anschließenden Partien.**

Die Intensität und Ausbreitung beider Veränderungen nimmt von apikal nach kaudal und von der Pleura zum Hilus kontinuierlich ab.

Die Übergangsgebiete beider Veränderungen gegeneinander sowie zum noch nicht tuberkulös veränderten Lungengewebe werden uns besonders interessieren um Anhaltspunkte für die Art der Ausdehnung des Prozesses zu erhalten, zumal die bronchiale Ausbreitung bei dem konzentrisch von apikal und lateral gegen den Hilus zu vorrückenden Prozeß sehr unwahrscheinlich ist.

Eine gesonderte Stellung nimmt histologisch die schon makroskopisch auffallende Kaverne im dorsalen apikalen Teil der Lungenspitze ein. Eine dicke, bindegewebige Schicht bildet eine abschließende Kapsel gegen die Pleura zu, die teilweise selbst mit in diese Kapsel einbezogen ist. In ventraler und caudaler Richtung, das subpleurale Gebiet ausgenommen, ist das angrenzende Lungengebiet bis zum nächsten, stark hyperaemisch hervortretenden Septum massiv verkäst. Auf dieser Seite sind nur Bruchstücke der früheren Kapsel

feststellbar. Die Kavernenwand läßt die typische Dreischichtung der schon etwas älteren Kavernen erkennen: Nekroseschicht, zellreiche, blutgefäßarme Zone, fast nur aus Epitheloidgewebe mit Riesenzellen und einem Lymphocytenwall bestehend, reichlich vaskularisierte Bindegewebsaußenschicht. Die beiden letzteren sind nicht überall streng voneinander zu trennen und noch wenig stark entwickelt. In der Umgebung dieser Kaverne findet sich in den gefäßführenden Septen und den dicht daranangrenzenden Alveolen tuberkulöses Granulationsgewebe mit Epitheloid- und Riesenzellen. Man sieht dabei ein Übergreifen des proliferativen Prozesses von den Septen auf die anangrenzenden Alveolen. Die diesen benachbarten Alveolen zeigen schon massive Verkäsung mit sicher vorausgegangener exsudativer Reaktion, da die Alveolengrenzen im Elastinpräparat noch ganz deutlich und regelmäßig erhalten sind. Einzelne der verkästen Alveolen neigen schon zur Erweichung: Sie sind etwas vergrößert und die homogene, verkäste Masse in ihrem Zentrum beginnt schon in einzelne Fäden auseinander zu weichen. Die kleinen Bronchien sind alle mehr oder weniger in Mitleidenschaft gezogen, jedoch scheinen die Veränderungen erst sekundär vom Lungenparenchym auf sie übergegriffen zu haben. Man findet Einbruch von tuberkulösem Granulationsgewebe bzw. eine auf die Bronchialwand übergreifende verkäsende

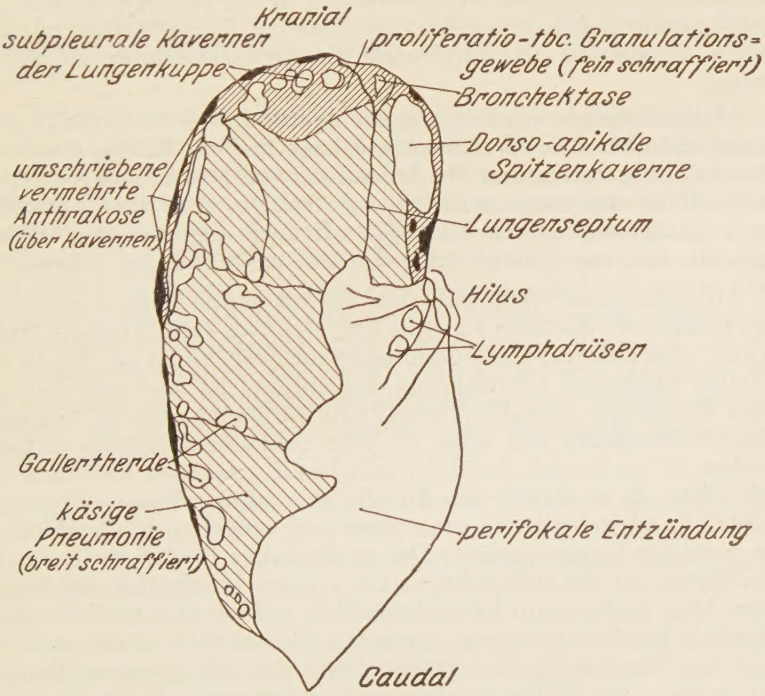

Schematische Darstellung der Schnittfläche des linken Lungenoberlappens.

Entzündung; manchmal nur Infiltrierung der Wand mit Lymphocyten; das Bronchialepithel ist in diesem Bezirk nirgends mehr sichtbar. Gleichmäßig über die Lichtung verteilte Endobronchitis sowie ein größerer, mit der apikalen Kaverne in Verbindung stehender Bronchus ist nicht festzustellen. Der Boden der Kaverne besteht nahe der gegen das Mediastinum zu gerichteten Pleura aus schwieligem Bindegewebe mit reichlicher Anthrakose. Vaskularisation, Lymphocyteninfiltration und Bildung von teilweise zentral verkästen Tuberkeln zwischen wirr durcheinanderlaufenden Bindegewebsbüscheln lassen auf Exacerbatien eines narbig abgeheilten, tuberkulösen Herdes schließen.

Das ganze, eben beschriebene Gebiet (narbig proliferative Prozesse im Bereich der medialen Gefäßfurche, größe dorso-apikale Kaverne, breite, hiluswärts anschließende Zone von käsiger Pneumonie) wird durch ein stark verdicktes, mit Histiocyten, Lymphocyten und reichlich roten Blutkörperchen durchsetztes Septum vom nächsten Lungenabschnitt getrennt.

Ein im Prinzip gleiches histologisches Bild, nur geringer in Ausdehnung und ohne eine lungenwärts anschließende Nekroseschale von käsiger Pneumonie ergibt sich bei der histologischen Untersuchung des unter der Pleura der Lungenkuppe liegenden Gebiets, das kontinuierlich mit seinen Veränderungen in das vorher beschriebene dorso-apikale Gebiet übergeht, aber ohne die Komplikation mit der käsigen Pneumonie die subpleurale Kavernenentstehung zu klären vermag.

Makroskopisch war hier nur die relativ dick gewucherte Pleuradeckschicht über den Kavernen, ihre Lage in nicht käsig-pneumonischen Lungengebieten und die Anhäufung von reichlichem Kohlepigment auffallend gewesen, während die caudalen, vorwiegend graugla-sigen, scheinbar jüngeren Kavernen oft unter papierdünner Pleura lagen, die hier nur geringe anthrakotische Anreicherung zeigte.

Mikroskopisch ergibt sich der überraschende Befund, daß hier vom Gebiet der dorsalen Kaverne her, elektisch subpleural ein Mantel von tuberkulösem Granulationsgewebe ausgebildet ist, das an der lateralen Fläche des Oberlappens ausgebreitet ist und ungefähr das obere Drittel der lateralen Pleurafläche einnimmt. Dieses Granulationsgewebe findet sich nicht als eine zusammenhängende Schicht, sondern ist im Bereich der dicht subpleural gelegenen Kavernen unterbrochen, da es hier in den Einschmelzungsprozeß mit einbezogen wurde. Es ist stellenweise ganz dünn und verliert sich allmählich in den caudalen Lungenpartien. Der proliferative Prozeß greift nur relativ wenig auf die senkrecht ins Lungengewebe abgehenden Septen über. Man findet darin Epitheloidzellen, stellenweise zu Epitheloidtuberkeln konfiguriert, ganz vereinzelt Riesenzellen. Außerdem besteht eine Verdickung und Aufquellung des subpleuralen Bindegewebstreifens mit diffusser, dichter, lymphocytärer Infiltration und reichlicher Vaskularisation. An vielen Stellen sieht man grobhyalines

Bindegewebe und dichte Anthrakosefelder. Die Pleura selbst erscheint an diesen Stellen bindegewebig verdickt und reichlich durchsetzt mit Histiocyten, Fibroblasten, Lymphocyten; ganz vereinzelt umschriebene lymphocytäre Infiltration oder Epitheloidzellenkonglomerate. Dabei ist die elastische Grenzmembran sehr gut erhalten. Die diesem Gebiet angehörenden, also unterhalb der Lungenkuppe gelegenen typischen, subpleuralen Kavernen zeigen in reiner Form ihre Entstehung aus Verkäsung und Einschmelzung des subpleuralen tuberkulösen Granulationsgewebes — man findet vereinzelt noch solche Vorstadien der Kavernenbildung — und man findet hier einen einheitlichen Schichtenbau ihrer Wand; von innen nach außen: nekrotisches, verkästes Gewebe, welches, wenn keine Verflüssigungsbezirke mehr vorhanden sind, in glatter Schicht die innere Oberfläche bildet, mit Kerntrümmern und hyaliner Zwischensubstanz; dann folgt ein allmählicher Übergang von geschädigtem Gewebe in gut färbbares, das aus spärlichen Epitheloidzellen mit vereinzelten Riesenzellen, Andeutungen einer grobfaserigen Bindegewebskapsel und einem dichten Lymphocytenwall besteht. Außerdem liegen hier noch unregelmäßig verteilt grobe Büschel von elastischen Fasern und im Lymphocytenwall stark gefüllte, reichlich gebildete Kapillargefäße. Dieser proliferative, in der äußeren Schicht der Kavernenwand feststellbare Prozeß setzt sich kontinuierlich innerhalb der großen gefäßführenden Septen eine Strecke weit ins Lungengewebe fort. Die größeren Hohlräume sind an vielen Stellen direkt von diesen infiltrierten Septen begrenzt.

In den an die Kavernen der Lungenkuppe anschließenden Alveolen findet sich ein proliferativ-tuberkulöser Prozeß, der sich teils in Form von Knötchen, teils mehr als ein diffus ausgebreitetes Granulationsgewebe darbietet, in dem da und dort noch vereinzelte Alveolenräume zu finden sind, die nur abgeschilferte Alveolarepithelien enthalten und von unveränderten, dünnen Alveolarwänden eingefaßt sind. Die Tuberkel zeigen zum Teil eine zentrale Verkäsung. Man hat den Eindruck, daß hier eine von der Kavernenzone ausgehende, kontinuierliche Ausbreitung eines proliferativen Prozesses auf das Lungengewebe vorliegt. Die Gefäße sind darin kaum verändert; die Bronchien bis auf Epithelabschilferungen in ihrer Wand meist gut erhalten; nur hier und da Übergreifen des proliferativen Gewebes bis ins Lumen.

Bei den anschließenden, weiter caudal gelegenen Kavernen, die ebenfalls aus der subpleuralen, tuberkulösen Granulationszone stammen, aber gegen das Lungengewebe zu in käsig pneumonische Bezirke eingebettet sind, wie es bei der Mehrzahl der Kavernen der Fall ist, ergibt sich histologisch eine Kombination aus den soeben geschilderten Kavernen und solchen Einschmelzungen, die auf rein exsudativer Grundlage entstanden sind. Die der Pleura zugewendete Seite trägt die Merkmale der Granulationskavernen, die zum Lungengewebe gerichtete Wand zeigt die Art der akut-exsudativ-pneumonischen Ein-

schmelzungen, ohne daß sich die geringsten Abkapselungserscheinungen gegen das Lungengewebe erkennen lassen.

Es folge jetzt eine Beschreibung der rein käsig-pneumonisch infiltrierten Zone 2 mit der ihr in diesem Fall eigenen Einschmelzungsform, dem grauglasigen Gallertherd, der allerdings nur ein Ausdruck der Schnelligkeit des Erweichungseintritts darstellt und deshalb makroskopisch auch ganz vereinzelt bei den typischen subpleuralen Kavernen festgestellt wurde, die in den caudalen Gebieten sehr rasch entstanden waren, aber in ihrer Wand mikroskopisch deutlich von den pneumonischen Einschmelzungen zu unterscheiden sind.

Die dicht infiltrierte, käsig-pneumonische Zone zeigt auch im mikroskopischen Bild Neigung zu lobulärer Ausbreitung, d. h. ein gemeinsames Läppchen zeigt immer ungefähr einen einheitlichen Stand der pathologischen Veränderungen und ist durch verdickte, mit Lympho- und Plasmazellen infiltrierte Septen gegen ein anderes abgesetzt. **Daneben imponiert auch mikroskopisch die von den subpleuralen Gebieten her erfolgte Ausbreitung des pneumonischen Prozesses, insofern als die pneumonische Zone in ihrer Ausdehnung und hinsichtlich der sekundären Veränderungen (Verkäsung, Erweichung) jeweils annähernd der Größe der angrenzenden subpleuralen Einschmelzungen entspricht und kontinuierlich mit der Entfernung von den apikalen und subpleuralen Gebieten abnimmt.**

Das reine Bild für Zone 2 stellt sich folgendermaßen dar: das ganze Gebiet ist ein einziges Trümmerfeld, im großen charakterisiert als verkäste Pneumonie mit beginnenden, vorwiegend mikroskopisch kleinen, diffus verteilten Verflüssigungszentren, die meist nur eine oder ein paar Alveolen umfassen und so in reiner Form Borst's pneumoniogene Kavernenbildung zeigen. Diese Mikroerweichungen bieten ein eigenartiges Bild, besonders wenn sie etwas größer ausgebildet sind, was an einzelnen Stellen in der Nähe der Septen oder weiter gegen die Pleura zu vorkommt, wo sie als grauglasige Gallertherde makroskopisch schon beschrieben sind. Es sind rundliche Gebilde meist in verkästes Lungengewebe eingebettet; die kleinsten zeigen noch die Form der Alveolen, nur vergrößert, als ob zuvor quellender Inhalt die Wände gedehnt hätte. Im Elastinpräparat sind bei diesen kleinsten Erweichungen noch die elastischen Alveolenpfeiler in Teilen der Alveolenwand deutlich dargestellt. Von ihnen gibt es durch verschieden starke Destruktion der alveolären Zwischenwände alle Übergänge zu den größeren, auch makroskopisch hervortretenden Einschmelzungen. Ein fein verzweigtes Fasernetz (Fibrin) durchzieht die ganzen Hohlräume und in den Maschen hängen vereinzelt, seltsamerweise häufig nicht nekrotische, große Lymphocyten und Leukocyten.

Ein noch früheres Stadium dieser Einschmelzungsherde, das stellenweise wohl sehr schnell durchlaufen wurde, sieht man oft in Ausbuchtungen und am Rande dieser Hohlräume oder auch einzeln für

sich: In dem Maschennetz der Fibrinfasern liegen schon etwas gelockert und mit Zwischenräumen kleine Zellhäufchen; Zellgrenzen sind daran nicht mehr zu erkennen und die Kerne anscheinend gequollen, sehr schwach färbbar (bläulich violett im Haematoxylin-Eosin-Präparat). Es scheint dies der Beginn der Erweichung zu sein mit Aufquellung des zunächst käsig-nekrotischen Exsudats, in dem die Chromatintrümmer vor der beginnenden Verflüssigung noch viel kleiner und dunkler erscheinen. In den schlecht färbbaren Gebieten sind keine elastischen Fasern mehr nachweisbar, während sie im käsig nekrotischen Nachbargewebe, in welches sie ohne Grenze übergehen, deutlich darstellbar sind. Das hier liegende Lungengewebe zeigt (im Haematoxylin-Eosinpräparat) in ausgedehnten Flächen dunkelgefärbte Chromatintrümmer und leuchtend rote, homogene Massen in Streifen und Netzform, dazwischen noch Fibrinreste, Blutextravasate, Bindegewebssepten; Blutgefäße und Bronchien sind zusammen mit dem übrigen Gewebe der Verkäsung anheimgefallen; in den mehr zentralen Gebieten sind sie noch teilweise gut erhalten. In den Gefäßen finden sich als Zeichen akutester Verkäsung Fibrinthromben und Verkäsung der stehenden Blutsäule, nur selten Wucherung der subendothelialen Intimaschichten wie im Umkreis der schon früher erwähnten dorso-apikalen Kaverne. In Gebieten reiner Verkäsung ohne Einschmelzung sind die Interstitien auffallend gut erhalten, stark verdickt und infiltriert.

In den apikalen Teilen kann man eine Reaktion des Lungengewebes feststellen, wie sie als sog. perifokale Entzündung beschrieben wird. Die Heftigkeit dieser Reaktion zeigt sich im Hervortreten des haemorrhagischen Einschlags, der auch in allen übrigen vorher geschilderten Veränderungen eine große Rolle spielt und auch schon zur Bildung von Haemosiderin speichernden Zellen geführt hat. Die Alveolarsepten dieses Gebietes sind stark verdickt, mit roten und weißen Blutzellen angeschuppt; die Alveolen teils mit großzelligem Exsudat, teils mit Blut oder mit Oedemflüssigkeit gefüllt; einzelne lufthaltige sind stark gebläht. Dieses Gebiet geht allmählich in normales Lungengewebe, in der anderen Richtung in käsig-pneumonisches über. Auffallend ist, daß in diesen Übergangsgebieten meist die Alveolen im Umkreis eines infiltrierten Septums zuerst nekrotisch werden und verkäsen. Das deutet auf Transport infektiöser Stoffe auf dem Lymphwege hin. Daß aber auch außer dem Tbc. Toxin der Bazillus selbst diese Bahnen benützte, ergibt sich aus dem Befund von Tuberkeln und einer etwas größeren Einschmelzung in einem parabronchialen Lymphknoten außerhalb des Verkäsungsbezirkes. Von den übrigen Lymphknoten am Hilus zeigen die einen starke Anthrakose, die anderen Schwellung mit Sinuskatarrh und lebhafter Zellbildung. Daneben hat sicher auch die intrakanalikuläre Ausbreitung auf kleinere Bezirke hin bei den häufig festgestellten Bronchialeinbrüchen eine Rolle gespielt, wenn auch nach der Lokalisation des pneumonischen

Prozesses in der Gesamtheit der Lunge diese Art der Ausbreitung in den Hintergrund treten muß.

Die histologische Untersuchung des keilförmigen Hohlraums, der subpleural zwischen der großen apikalen Kaverne und der übrigen subpleuralen Kavernenschicht lag und makroskopisch anders aussah als alle übrigen Kavernen, ergibt einen durch einige grobe Bindegewebszüge unterteilten Hohlraum mit einigen büschelförmigen Resten glatter Muskelfasern im umgebenden Bindegewebe, von einer dünnen endothelartigen Schicht an einzelnen Stellen ausgekleidet, sonst ohne jede Wandbildung. Es dürfte sich um eine in dem grobcirrhotischen Gewebe entstandene Bronchektase handeln.

Der mikroskopische Befund läßt sich kurz folgendermaßen zusammenfassen:

Teilweise anthrakotisch vernarbte, teilweise mit Tuberkelbildung exacerbierte, kleine Reinfektnarben im dorso-apikalen Gebiet des rechten Oberlappens. In demselben Gebiet subpleural eine größere, etwas ältere Kaverne mit angedeuteter Dreischichtung der Wand, die gegen das Lungengewebe zu auf größere Strecken von käsiger Pneumonie zerstört ist. Subpleurale Kavernenbildung in subpleural gelegenem, teilweise vernarbtem tuberkulösem Granulationsgewebe, das kappenartig ein Drittel der Lungenoberfläche des rechten Oberlappens einnimmt und auf den größeren Lungensepten verschieden weit ins Lungengewebe eingedrungen ist. Kleines Gebiet von proliferativer Lungentbc in reiner Form, ausgehend von den subpleuralen Kavernen der Lungenkuppe. Nur sehr geringes abortives Übergreifen auf die Pleura selbst. Von der Kavernenzone her intensiv verkäsende und einschmelzende spezifische Pneumonie, die in den caudalen Partien in eine rein perifokale Entzündung ausläuft. Geringe spezifische Beteiligung der Bronchiallymphdrüsen, keine massige käsige Endobronchitis. Nur sekundäre Einbrüche in kleinere Bronchien.

Nach der Feststellung des oben geschilderten klinischen Bildes und des makroskopischen Befundes muß ich zu folgender Deutung in der Pathogenese des Falles kommen:

Es handelt sich um eine auf den rechten Oberlappen beschränkte tertiäre Lungentuberkulose. Als Merkmale dieser tertiären Tuberkulose fanden wir die Beschränkung des tuberkulösen Prozesses auf die Lungen allein, ohne spezifische Beteiligung der übrigen Organe und der Lymphknoten (mit Ausnahme eines abortiven, käsigen Drüsenherdes in der rechten Lungenwurzel). Auf dem tertiären Charakter der Erkrankung deuten noch das Vorhandensein schwieliger, anthrakotischer Narben im dorso-apikalen Spitzengebiet, die Pleuraverwachsungen, die Bronchektasenbildung im schwieligen Gewebe und der typische Dreischichtenbau der Kavernenwand bei der ältesten dorso-apikalen Einschmelzung.

Eine Lungentuberkulose auf dem Boden eines Primärherdes ist nicht mehr in Erwägung zu ziehen, da Schwielen und verkalkte Drü-

sen bereits in der linken Lunge beim Lebenden durch Röntgenuntersuchung festgestellt sind.

Nach dem makroskopischen und mikroskopischen Bild kann man sich die zeitliche und räumliche Aufeinanderfolge des pathologischen Geschehens folgendermaßen vorstellen:

Als Ausgangsgebiete für die gesamte Erkrankung ist der dorsoapikale Lungenbezirk zu betrachten. Hier liegen die teils narbig-anthrakotischen, teils frische Tuberkelbildung zeigenden Spitzenherde, deren exogene oder haematogene Entstehung in diesem Fall nicht zu entscheiden und auch von untergeordneter Bedeutung ist. Die älteste Spitzenkaverne liegt mitten in diesem Gebiet und scheint durch Einschmelzung des proliferativ weiterglimmenden Reinfektes entstanden zu sein, nicht durch neue Pfropfinfektion in dieses Gebiet der Spitzenherde, da für einen endogenen Schub sich sonst im Körper kein Anhaltspunkt findet und ein exogener Reinfekt mitten in das narbige Gewebe schwerlich einen bronchealen Zugang hätte finden können.

Das Hauptaugenmerk muß sich der Klärung der hervorstechenden, eigenartigen, subpleuralen Kavernenbildung zuwenden. Sie findet ihre pathogenetische Erklärung in dem Befund des von kranial nach caudal allmählich sich verlierenden, subpleuralen Streifens von tuberkulösem Granulationsgewebe, in dem es bei dem einheitlichen und gleichartigen Aussehen der typischen subpleuralen Kavernen ziemlich schnell und gleichzeitig zu Einschmelzungen gekommen sein muß. **Die Lokalisation dieses rein subpleuralen,** von kranial nach caudal abnehmenden **Prozesses kann nur durch lymphogene Ausbreitung der Tuberkulose** vom dorso-apikalen Gebiet her **verstanden werden, besonders im Hinblick auf die anatomischen Verhältnisse des Lungenlymphgefäßsystems.**

Bei diesem sind oberflächliche und tiefe Lymphgefäße zu unterscheiden. Die oberflächlichen bilden ein relativ selbständiges, flächenhaft ausgebreitetes Netz unterhalb der Pleura visceralis, das sich mit den Lymphknoten am Lungenhilus verbindet; im Gegensatz zu den tiefen Lymphgefäßen der Lunge und ihren Lymphknoten, die in den feinen Septen zwischen den Lobuli beginnend, dem Verlauf der Bronchien bzw. Gefäße folgen und so fächerförmig quer durch den Lungenlappen dem Hilus zustreben.

Die subpleurale Kavernenbildung spielte sich also nach diesen anatomischen Überlegungen zunächst vorwiegend auf dem Boden des subpleuralen Lymphgefäßnetzes ab.

Nahe der Pleura gelegene, tuberkulöse Herde scheinen öfters zu lymphogener Aussaat mit vorwiegender Benützung des subpleuralen Lymphgefäßnetzes zu führen. So fand ich einen in seiner prinzipiellen Anordnung gleichartigen Fall im Henke-Lubarsch'schen Handbuch (Abhandlung von P a g e l über Tuberkulose). Es handelt sich hier um einen nahe der Pleura gelegenen Primäraffekt mit lymphogener Streuung von Resorptionstuberkeln; auch hier, wie in

meinem Fall sieht man reihenweise unter der Pleura gelegene Herde, nur dem Durchseuchungsstand entsprechend in ruhendem, nicht hochgradig reagierendem Lungengewebe.

Für die sonst in der Tertiärperiode typische, von den Kavernen ausgehende bronchiale Ausbreitung ergibt sich in unserem Fall kein Anhaltspunkt: kein Zusammenhang der Kaverne mit dem Bronchialbaum, keine für Aspirationsvorgänge typischen kleeblatt- oder traubenförmigen Herde.

Schließlich kommt im vorliegenden Fall eine haematogene Entstehung der subpleuralen Einschmelzungsherde schon deshalb nicht in Frage, da ein extrapulmonaler Herd als Quelle einer haematogenen Infektion der Lunge nicht vorhanden war.

Die Lokalisation des subpleuralen, proliferativen Prozesses in seinem Zusammenhang mit dem Ausgangsgebiet in der Spitze und seine Beziehung zum relativ selbständigen, subpleuralen Lymphgefäßnetz spricht schon nicht im Sinne einer bronchialen oder haematogenen Entstehung; es deuten noch einige Merkmale an den Kavernen selbst auf die lymphogene Entstehung hin. Neben dem Fehlen jeglichen Zusammenhangs mit dem Bronchialbaum ist die Lokalisation der meisten Kavernen gerade unter stark anthrakotischen Stellen der Pleura auffallend, die ja auch dem Verlauf der Lymphbahnen entsprechen.

Um die von Anders als Praedilektionsstelle für haematogene Reinfekte herausgestellten, subpleuralen Lymphknötchen kann es sich hier nicht handeln, da lymphoides Gewebe an diesen Stellen nicht zu finden war; die subpleuralen Gebiete waren zwar auch zum größten Teil eingeschmolzen; außerdem gibt aber Anders an, daß diese Lymphknötchen im Oberlappen besonders unter der Pleura der caudalen Partien und im Interlobärspalt sitzen, während bei meinem Fall die stärksten Veränderungen gerade in den apikalen Lungenteilen vorhanden waren und der Interlobärspalt völlig frei war. Im vorliegenden Fall handelt es sich weniger um Beteiligung der Lymphknoten als Filter, vielmehr um die Lymphausscheidungswege im allgemeinen. Da das subpleurale Lymphgefäßnetz, wie oben schon erwähnt, durch eine stärkere Anhäufung von Kohlepigment gekennzeichnet ist, läßt sich die häufig feststellbare Lage der subpleuralen Kavernen unter auffallend stark anthrakotischer Pleura auch im Sinne einer lymphogenen Ausbreitung der Tuberkulose deuten.

Es liegt dabei nahe daran zu denken, daß sich der dem subpleuralen Lymphgefäßnetz folgende, tuberkulöse Prozeß allmählich auch entlang der Lymphgefäßwurzeln ausgebreitet hat, die von den interlobulären Septen her das intrapulmonale Lymphgefäßnetz erreichen. Auf diese Weise kann man sich gut das Übergreifen auf die tieferen Lungenabschnitte vorstellen. Die häufige Entstehung von Einschmelzungen an den Kommunikationsstellen der beiden Lymphabflußgebiete führte zu weitgehender **Eröffnung des intrapulmonalen**

Lymphnetzes und reichlicher Resorptionsmöglichkeit von Bakterien und Toxinen **und damit wahrscheinlich zu einer primär lymphogenen Entstehung der ausgedehnten käsigen Pneumonie.** Im Rahmen der vorausgegangenen lymphogenen Ausbreitung und bei dem Vorhandensein einer deutlich ausgeprägten perifokalen Entzündung (lymphogen!) als Vorläufer der käsigen Pneumonie wird diese humorale, phlegmonenartige Ausbreitungsform, wie sie T e n d e l o o im allgemeinen für die Ausbreitung der genuinen wie der lobären käsigen Pneumonie annimmt, noch wahrscheinlicher.

Die makroskopische Übersicht und die Beobachtung der Gesamtheit der tuberkulösen Veränderungen in ihrer Lokalisation innerhalb des Oberlappens läßt die Erklärung der lymphogenen Ausbreitung als allein sinnvoll erscheinen: vom dorso-apikalen Ausgangsgebiet ist sowohl in der Kavernenbildung wie in der Breite der käsig pneumonischen Zone und dem Grad ihrer Veränderungen ein von kranial nach caudal und von peripher zum Hilus kontinuierliches Abnehmen feststellbar, wie es in solcher Regelmäßigkeit und Geschlossenheit bei intrakanalikulärer Ausbreitung nicht verständlich wäre. Bemerkenswert ist noch, daß mit dem caudalen Ende der subpleuralen Kavernenzone auch die pneumonisch-verkäsenden Prozesse innerhalb der Lunge aufhören und die basalen Teile des rechten Lungenoberlappens vollständig lufthaltig sind; während sonst bei gröberen Bronchialeinbrüchen gerade im Verzweigungsgebiet der caudalen Bronchien sich verkäsende broncho-pneumonische Herde finden.

Mikroskopisch läßt sich innerhalb der käsigen Pneumonie die primäre Ausbreitungsart bei der weitgehenden Veränderung im Einzelnen nicht mehr feststellen. Man findet vom Septum auf die Alveolen übergreifende Prozesse und sekundäre Bronchialeinbrüche nebeneinander; im Endbild spielen sicher interstitielle und bronchiale Ausbreitung zusammen.

Bei der häufigen keil- und zungenförmigen Anordnung der Verkäsungszone zwischen begrenzenden Septen ergibt sich noch die Frage, ob nicht Gefäßalterationen diese Anordnung bedingt hätten. Die Hauptrolle können in diesem Fall Gefäßveränderungen aber nicht gespielt haben, da man die hochgradigen Einengungen und Zerstörungen der Arterien erst innerhalb der Verkäsungszonen findet; doch können die parallel mit der lymphogenen Giftausbreitung feststellbaren Intimawucherungen durch mangelnde Blutversorgung den verkäsenden Prozeß beschleunigt haben.

Das gesamte eigenartige pathologisch-anatomische Bild kann auch nicht durch eine besonders starke oder durch eine besondere Kombination von Mischinfektion erklärt werden, der K a u f m a n n bei der Tuberkulose, bes. bei der Kavernenbildung und rapider Einschmelzung eine große Bedeutung zuschreibt. Aus dem Sputum waren zwar Staphylococcus aureus und wenig haemolysierende Streptococcen gezüchtet worden; doch ohne Nachweis dieser Erreger im Lungenge-

webe selbst oder in den Kavernenwänden dürfte dieses Ergebnis nicht zu verwerten sein. Im mikroskopischen Schnitt konnten weder bei der Gramfärbung noch bei der Ziehlfärbung außer den Tuberkelbazillen andere Mikroorganismen gefunden werden.

Ich komme zu folgender Zusammenfassung:

1. Es gibt trotz reicher Erfahrung mit dem pathologisch-anatomischen Bild der Lungentuberkulose doch atypische Fälle, die sich nur durch die mikroskopische Untersuchung und den Bazillennachweis im Gewebe als Tuberkulose sicher bestimmen lassen.
2. Die ausgesprochen subpleurale Kavernenbildung mit anschließender, lobärer käsiger Pneumonie wird auf lymphogene Ausbreitung zurückgeführt. Der Ausgangspunkt ist ein exacerbiertes dorsoapikales Reinfektgebiet mit einer subpleuralen, tertiären Spitzenkaverne, von dem aus eine subpleural flächenhaft ausgebreitete, produktive Tuberkulose ihren Ausgang nahm auf dem Wege des oberflächlich verlaufenden, relativ selbständigen, subpleuralen Lymphnetzes. Durch Einschmelzung dieses subpleuralen Granulationsgewebes kam die elektiv subpleurale Kavernenbildung zustande.
3. Die an die Kavernenzone anschließende, gegen den Hilus zu fortschreitende, lobäre, verkäsende Pneumonie erklärt sich durch Infektion der intrapulmonalen Lymphbahnen von den subpleuralen Kavernen her.

Am Schlusse der Arbeit sei es mir gestattet, Herrn Geheimrat Prof. Dr. Borst für die liebenswürdige Zuteilung des Themas und die Übernahme des Referates ergebenst zu danken.

Ebenso möchte ich Herrn Prof. Dr. Fahrig für seine gütige Unterstützung und Anregung meinen herzlichsten Dank aussprechen.

LITERATUR

Anders, Über das Lokalisationsgesetz des phtisischen Reinfekts. Verhandl. d. Dtsch. Path. Gesellschaft, 24. Tagg. Wien 1929.

Beitzke, Pathologie der Lungen. Lehrb. d. pathol. Anat. von Aschoff, 7. Auflage. 1928.

Blumenberg, Die Tuberkulose des Menschen in den verschiedenen Lebensaltern auf Grund anatomischer Untersuchungen. Beitr. Klin. Tbk. 62, H. 5/6; 163 H. 1 (1926).

H. K. Corning, Lehrb. d. topograph. Anat. 1923.

Hart, Die anatomischen Grundlagen der Disposition der Lungen zu tuberkulöser Erkrankung. Erg. Path. 14, H. 1, 337 (1910).

Henke-Lubarsch, Handb. d. spez. patholog. Anat. u. Histologie Bd. 3, Tl. 2, 1930.

P. Huebschmann, Die Entstehung und Entwicklung der Tuberkulose im Lichte neuerer Forschung. Centralbl. f. Path. Ref.: Dtsch. Pathol. Gesellschaft, 24. Tg. Wien 1929.

Kaufmann, Lehrb. d. spez. path. Anat. 7./8. Aufl. 1922/23.

Orth, Über käsige Pneumonie. Festschrift d. Assistenten für Virchow, Berlin: G. Reimer 1891.

K. E. Ranke, Ausgewählte Schriften zur Tuberkulosepathologie, herausgegeben von W. u. M. Pagel, Berlin: Jul. Springer, 1928.

— Die Entwicklungsformen der menschlichen Tuberkulose, Sonderdruck aus: Bericht über die 10. Versammlg. d. Tbk.-Ärzte, 1919.

v. Romberg, Über die Entwicklung der Lungentuberkulose, Klin. Wschr. 1927 Nr. 24. Berlin: Jul. Springer 1928. Ref. Dtsch. Patholog. Gesellschaft 24. Tgg. Wien 1929.

Schmincke, Die anatomischen Formen der Lungentuberkulose. M. M. Wschr. 1920, Nr. 14.

— Das Kavernenproblem vom pathologisch-anatomischen Standpunkt. Ref. Dtsch. Tbk.-Ges. 1927. Beitr. klin. Tbk. 67, 1/3, 124 (1927).

Schürmann, Zur Frage des Beginns der Lungenphtise. Dtsch. Path. Ges. 24. Tgg. Wien 1929.

Tendeloo, Lehrb. der allg. Pathologie 1925.

LEBENSLAUF.

Ich wurde als Tochter des Messungsamtsdirektors Friedrich Fischer am 23. 9. 1908 in Schwandorf geboren. Dort besuchte ich 4 Jahre die Volksschule und 1 Jahr das Lyceum der Dominikanerinnen. Dann trat ich in Regensburg in das städtische Lyceum und von da in das Realgymnasium der Englischen Fräulein über, wo ich im April 1927 die Reifeprüfung bestand. Mein medizinisches Studium führte mich an die Universitäten München, Rostock und Freiburg i. Br. Ich bestand die ärztliche Vorprüfung in München im Juli 1929 und legte im Dezember 1932 ebenfalls in München das medizinische Staatsexamen ab. Seit 27. 10. 1932 bin ich in der medizinischen Abteilung des Krankenhauses r. d. Isar (München) als Medizinalpraktikantin tätig.